

ISSN 1029-8940 (Print)

ISSN 2524-230X (Online)

УДК 615.322: 616.5-003.93

<https://doi.org/10.29235/1029-8940-2022-67-1-33-42>

Поступила в редакцию 11.11.2021

Received 11.11.2021

**Н. Ю. Адамцевич¹, Е. В. Феськова¹, В. Н. Леонтьев¹, И. П. Жаворонок²,
А.-М. В. Ерофеева², С. В. Маньковская², В. В. Титок³**

¹Белорусский государственный технологический университет, Минск, Республика Беларусь

²Институт физиологии НАН Беларуси, Минск, Республика Беларусь

³Центральный ботанический сад НАН Беларуси, Минск, Республика Беларусь

**РАНОЗАЖИВЛЯЮЩИЕ СВОЙСТВА ГЕЛЕВОЙ СУБСТАНЦИИ
НА ОСНОВЕ КОМПЛЕКСА ФЛАВОНОИДОВ ИЗ ЭКСТРАКТОВ
БЕССМЕРТНИКА ПЕСЧАНОГО (*HELICHRYSUM ARENARIUM* L.)
И ВОРОБЕЙНИКА ЛЕКАРСТВЕННОГО (*LITHOSPERMUM OFFICINALE* L.)**

Аннотация. Изучено ранозаживляющее действие гелевых субстанций, содержащих 2 и 4 % сухих экстрактов цветков бессмертника песчаного и листьев воробейника лекарственного в соотношении 1:1.

Установлено, что накожные аппликации данных гелевых субстанций способствуют формированию структурно-функционального регенерата в зоне раневого дефекта и достоверному сокращению продолжительности заживления полнослойных линейных ран у крыс по сравнению с аналогичными показателями как у животных контрольной группы (без лечения), так у животных, получивших лечение референтным препаратом. Применение исследуемых гелей, независимо от содержания в них растительных экстрактов (2 или 4 %), не сопровождалось токсическими эффектами.

Ключевые слова: бессмертник песчаный (*Helichrysum arenarium* L.), воробейник лекарственный (*Lithospermum officinale* L.), экстракты, флавоноиды, гелевая субстанция, полнослойная линейная рана, ранозаживление

Для цитирования: Ранозаживляющие свойства гелевой субстанции на основе комплекса флавоноидов из экстрактов бессмертника песчаного и воробейника лекарственного / Н. Ю. Адамцевич [и др.] // Вест. Нац. акад. наук Беларуси. Сер. биол. наук. – 2022. – Т. 67, № 1. – С. 33–42. <https://doi.org/10.29235/1029-8940-2022-67-1-33-42>

**Natallia Yu. Adamtsevich¹, Alena V. Feskova¹, Victor N. Leontiev¹, Irina P. Zhavoronok²,
Anna-Maria V. Yerofeyeva², Svetlana V. Mankovskaya², Vladimir V. Titok³**

¹Belarusian State Technological University, Minsk, Republic of Belarus

²Institute of Physiology of the National Academy of Sciences of Belarus, Minsk, Republic of Belarus

³Central Botanical Garden of the National Academy of Sciences of Belarus, Minsk, Republic of Belarus

**WOUND-HEALING EFFECT OF THE GEL SUBSTANCE BASED ON THE FLAVONOIDS COMPLEX
FROM EXTRACTS OF THE EVERLASTING (*HELICHRYSUM ARENARIUM* L.)
AND THE LITTLEWALE (*LITHOSPERMUM OFFICINALE* L.)**

Abstract. The study of wound-healing effect of the gel substances with 2 and 4 % (w/w) concentrations of the dry extracts of the everlasting flowers and of the littlewale leaves in the ratio 1:1 were carried out.

It was found that the skin application of the studied gel substances promoted the formation of the structural and functional regenerate in the area of the wound defect. The studied gel contributed to the significant reduction of the healing duration of the full-thickness linear wounds in rats compared to the control group of animals (without treatment) and to the group of animals that received treatment with the reference listed drug. The use of the studied gels, regardless of the content of the plant extracts in them (2 or 4 % (w/w)), was not accompanied by toxic effects.

Keywords: everlasting (*Helichrysum arenarium* L.), littlewale (*Lithospermum officinale* L.), extracts, flavonoids, gel substance, full-thickness linear wound, wound healing

For citation: Adamtsevich N. Yu., Feskova A. V., Leontiev V. N., Zhavoronok I. P., Yerofeyeva A.-M. V., Mankovskaya S. V., Titok V. V. Wound-healing effect of the gel substance based on the flavonoids complex from extracts of the everlasting and the littlewale. *Vesti Natsyonal'nai akademii navuk Belarusi. Seryya biyalagichnykh navuk = Proceedings of the National Academy of Sciences of Belarus. Biological series*, 2022, vol. 67, no. 1, pp. 33–42 (in Russian). <https://doi.org/10.29235/1029-8940-2022-67-1-33-42>

Введение. Изучение раневых процессов различной этиологии является важным вопросом в современной биологии и медицине. При этом значительное увеличение числа пациентов с дефектами кожного покрова обуславливает актуальность поиска, изучения и внедрения в клиническую практику новых эффективных и безопасных ранозаживляющих препаратов.

Заживление ран представляет собой сложный биологический процесс, состоящий из серии последовательных этапов, направленных на восстановление поврежденной ткани [1, 2]. Препараты, применяемые для местного лечения ран, должны обладать определенными противовоспалительными и репаративными эффектами, улучшать условия регионарной микроциркуляции [1]. Вместе с тем наблюдаются затруднения при лечении пациентов с раневыми повреждениями кожи вследствие резистентности микробиоты к антибактериальным препаратам, повышенного аллергического фона, а также наличия побочных эффектов при использовании большинства лекарственных средств [3].

В настоящее время наблюдается возрастающий спрос на фармакологические средства природного происхождения (фитопрепараты и неогаленики), которые, в отличие от синтетических лекарственных средств, характеризуются возможностью длительного применения, низкой токсичностью, простотой приготовления и применения.

Одним из наиболее распространенных классов биологически активных веществ (БАВ) растительного происхождения являются флавоноиды, которые, по результатам различных клинических исследований, обладают широким спектром терапевтического действия, в том числе ранозаживляющего [4–21].

Предполагается, что ранозаживляющее действие БАВ связано с антиоксидантной активностью веществ: антиоксиданты значительно ускоряют заживление ран, удаляя свободные радикалы кислорода и увеличивая синтез коллоидов [4]. В частности, выполняются исследования по изучению местного применения флавоноидов, их влияния на лечение атопического дерматита, псориаза, инфекционных заболеваний кожи [5–7], ожогов, вызванных УФ-радиацией [8–11]. Установлено, что флавоноиды оказывают ранозаживляющее действие после термических [12–15] и химических ожогов [16, 17], уменьшают фиброзное образование ткани [11, 18], а также усиливают регенерационные процессы в патологических условиях, например при сахарном диабете [19–21].

Для лечения различных типов ран предлагается применение флавоноидов, предпочтительно группы флавонов [22]. Доказано, что данный класс соединений способствует ускорению лечения кожных повреждений. Исследование свойств регенерации тканей с помощью различных представителей флавоноидов показало, что лучшим эффектом обладают такие флаванолы, как кемпферол, кверцетин и фисетин и их гликозиды [23].

При анализе лекарственных растений, культивируемых в Центральном ботаническом саду НАН Беларуси, в экстракте воробейника лекарственного (*Lithospermum officinale* L.) идентифицирован гликозид кверцетина – изокверцитрин, содержание которого достигает 3,5–4,0 мг/г абсолютно сухого сырья, а в экстракте бессмертника песчаного (*Helichrysum arenarium* L.) – кемпферол-3-β-D-глюкопиранозид с содержанием 4,0 мг/г абсолютно сухого сырья [24–26]. Следовательно, экстракты данных видов растений могут применяться при разработке фитопрепарата ранозаживляющего действия.

Целью данной работы являлось исследование ранозаживляющей активности гелевой субстанции, в состав которой входят экстракты цветков бессмертника песчаного и листьев воробейника лекарственного, содержащих комплекс флавоноидов.

Объекты и методы исследования. Объектами исследования являлись гелевые субстанции, содержащие в качестве действующих веществ комплекс флавоноидов из экстрактов цветков бессмертника песчаного и листьев воробейника лекарственного в количестве 2 и 4 % от массы геля. Для получения экстрактов растительное сырье экстрагировали при ранее подобранных оптимальных параметрах [27, 28]. Основой геля являлся фосфатный буферный раствор (для поддержания уровня pH), в качестве гелеобразователя использовали карбопол 980. В гелевую основу добавляли сухие экстракты цветков бессмертника песчаного и листьев воробейника лекарственного в массовом соотношении 1:1. Для обеспечения микробиологической чистоты при хранении и применении геля в качестве консервантов использовали метилпарагидроксибензоат (метилпарабен) и пропилпарагидроксибензоат (пропилпарабен).

Образцы геля получали в лабораторных условиях на кафедре биотехнологии Белорусского государственного технологического университета. Оценку ранозаживляющего действия выпол-

няли на базе Института физиологии НАН Беларуси с использованием экспериментальной модели полнослойной линейной раны на 80 крысах линии Wistar (40 самцах и 40 самках) одного возраста и массой 200–250 г.

Известно, что ускорению процесса регенерации тканей, более быстрой эпителизации, заживлению язв и эрозий способствуют цветки календулы, которые содержат каротиноиды (до 3 %), эфирное масло (0,02 %), флавоноиды (до 4 %) [29]. Поэтому в качестве референтного лекарственного препарата использовали «Мазь календулы» (производитель – ОАО «Борисовский завод медицинских препаратов» (ОАО «БЗМП»)).

В соответствии с санитарно-гигиеническими нормами подопытные животные находились в клетках на стандартном рационе и имели свободный доступ к воде и пище. В помещении, где содержались клетки с животными, контролировали условия окружающей среды: температура воздуха – 19–25 °С, относительная влажность – 50–70 %, световой режим – 12/12 (день/ночь) [30]. Температуру и влажность воздуха регистрировали ежедневно.

С целью адаптации животных они находились на карантине в течение 14 сут до начала эксперимента.

За день до начала исследования опытные животные, которые соответствовали критериям включения в эксперимент (активные, подвижные, с гладким и блестящим шерстным покровом, нормальной окраской видимых слизистых оболочек, охотно поедающие корм), были распределены методом рандомизации на 4 группы, по 10 самцов и 10 самок в каждой (табл. 1).

Т а б л и ц а 1. Распределение экспериментальных животных по группам

Table 1. Distribution of experimental animals into groups

Группа животных	Описание группы
Контрольная	Животные, полнослойные линейные раны которых не обрабатывали (без лечения)
Гель 2 %	Животные, полнослойные линейные раны которых обрабатывали гелем, содержащим растительные экстракты в количестве 2 %
Гель 4 %	Животные, полнослойные линейные раны которых обрабатывали гелем, содержащим растительные экстракты в количестве 4 %
«Мазь календулы»	Животные, полнослойные линейные раны которых обрабатывали референтным препаратом «Мазь календулы» (позитивный контроль)

Все эксперименты выполняли с соблюдением принципов биоэтики и в соответствии с национальным и международным стандартами качества планирования и проведения исследований [31].

Моделирование линейной кожной раны у лабораторных животных проводили под общим наркозом (тиопентал натрия, 20 мг/кг, внутривенно). В область будущей раны для обезболивания вводили внутримышечно 100 мкл 5 %-ного раствора лидокаина гидрохлорида (ОАО «БЗМП»). Для предотвращения пересыхания глазного яблока на слизистую глаз наносили 0,5 мг карбомера «Офтагель» (Santen OY). После исчезновения реакций на болевой (пощипывание лапы пинцетом) и звуковой (хлопок) стимулы на дорсальной поверхности животных выстригали шерсть, а затем вдоль позвоночника выбривали полоску шириной 20 мм и длиной 30 мм. Посередине выбритого участка, предварительно обработанного 5 %-ным раствором йода (ОАО «БЗМП»), по шаблону наносили рану длиной 25 мм до фасции, посередине разреза накладывали один шов (нить «Сургикрол», ООО «Футберг»), сближающий края раны и обеспечивающий регенерацию раны от краев к центру.

Прооперированных крыс помещали в теплое место для выхода из наркоза. После операции животных содержали в отдельных клетках на обычном рационе со свободным доступом к воде.

Референтный препарат и исследуемые образцы геля наносили на поврежденные участки кожи крыс ежедневно, начиная со следующего дня после формирования ран и до полного заживления повреждения.

Ранозаживляющее действие оценивали по характеру клинического течения процесса заживления (наличие нагноения, продолжительность полного отторжения струпа, наличие или отсутствие вторичного инфицирования, продолжительность и динамика полного срастания краев раны).

Для статистического анализа полученных результатов использовали стандартные пакеты прикладных программ Microsoft Excel с определением среднего арифметического значения и его стандартной ошибки $M \pm m$. Проверку на нормальность распределения количественных показателей осуществляли по критерию Шапиро–Уилка. Для сравнительного анализа количественных переменных применяли t -критерий Стьюдента. Различия считали достоверными при $p < 0,05$.

Результаты и их обсуждение. Динамический мониторинг общего состояния животных и течения раневого процесса позволял оценить ход восстановления поврежденной ткани и влияние исследуемых образцов геля на продолжительность заживления ран. Общее состояние и поведение крыс в целом было удовлетворительным: у животных наблюдались активность, подвижность, реакция на раздражители, нормальные пищевая активность и водопотребление. Видимые слизистые оболочки (носовой и ротовой полостей, анального отверстия, конъюнктивы) были бледные, чистые, без изъязвлений. Патологические выделения из естественных отверстий тела отсутствовали. Динамика изменения массы тела подопытных крыс (как самцов, так и самок) на протяжении всего исследования была положительной (табл. 2).

Т а б л и ц а 2. Изменение массы тела опытных животных
T a b l e 2. Change in the body weight of the experimental animals

Группа животных	Масса тела, г				
	до операции	на 5-е сутки	на 9-е сутки	на 15-е сутки	Δ , %
Самцы					
Контрольная	261,7 ± 6,0	290,8 ± 5,3	289,8 ± 5,7	302,5 ± 7,5	15,6
«Мазь календулы»	236,6 ± 5,2	247,3 ± 7,5	268,6 ± 8,7	278,1 ± 10,5	17,5
Гель 2 %	263,3 ± 5,6	273,5 ± 5,9	280,7 ± 4,1	290,5 ± 9,0	10,7
Гель 4 %	280,0 ± 12,1	293,7 ± 12,0	301,5 ± 9,1	309,8 ± 6,7	11,8
Самки					
Контрольная	223,2 ± 5,9	234,5 ± 3,8 [#]	229,8 ± 3,8	241,5 ± 4,7 [#]	8,2
«Мазь календулы»	232,8 ± 4,6	228,0 ± 3,2	226,6 ± 4,5	233,0 ± 5,4	1,75
Гель 2 %	234,4 ± 7,1	247,9 ± 5,8 [#]	246,3 ± 5,7 [#]	245,0 ± 6,0 [#]	4,5
Гель 4 %	234,8 ± 4,5	241,4 ± 4,5	244,0 ± 4,4 [#]	246,9 ± 5,1 [#]	5,2

П р и м е ч а н и е. # – $p \leq 0,05$ по отношению к показателям до операции.

Процессы заживления полнослойных линейных ран кожи у самок и самцов представлены в табл. 3 и 4 соответственно.

Ранозаживление в контрольной группе осуществлялось от краев раны к центру смешанным натяжением – как первичным, так и вторичным. В 1-е–3-и сутки после нанесения линейной раны у всех животных отмечались гиперемия, болезненность, локальное повышение температуры (фаза воспаления). На 4–7-е сутки отечность спадала, при пальпации рана была безболезненная, образовавшийся струп отходил по краям (фаза регенерации). На 12–14-е сутки струп отпадал и образовывался рубец (фаза рубцевания). У 30 % животных раневые поверхности не прилегали друг к другу, возникала грануляционная ткань, которая в ходе заживления превращалась в рубцовую ткань (вторичное натяжение).

Длительность заживления экспериментальных ран в контрольной группе составила: у самцов – $12,33 \pm 0,62$ сут, у самок – $12,67 \pm 0,62$ сут.

У экспериментальных животных обоего пола, которым проводили лечение референтным препаратом, фаза воспаления отмечалась в течение первых 2 сут. Начиная с 3-х суток наблюдалось плавное и постепенное уменьшение размеров ран (фаза регенерации). Струп отпадал у большинства экспериментальных животных на 9-е сутки, после чего начиналась фаза рубцевания. Полное заживление ран у самцов отмечалось через $11,75 \pm 0,16$ сут, у самок – через $11,63 \pm 0,18$ сут.

У животных в экспериментальных группах, где применялись гелевые субстанции, содержащие экстракты цветков бессмертника песчаного и листьев воробейника лекарственного в коли-

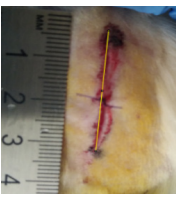
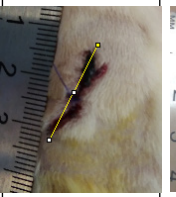

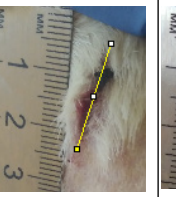
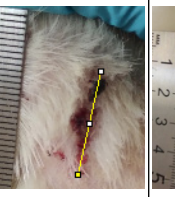

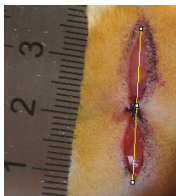


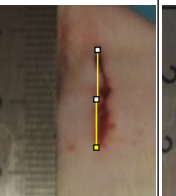

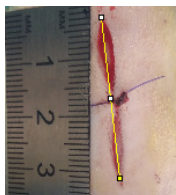
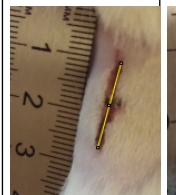
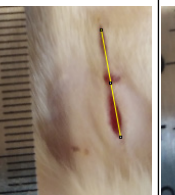
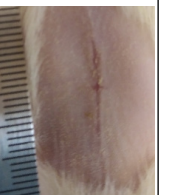
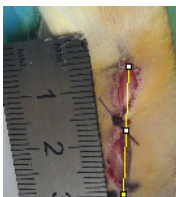
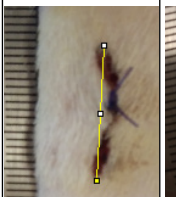


честве 2 и 4 %, фаза воспаления наблюдалась только в течение первых суток с момента наложения на рану исследуемых субстанций. Заживление протекало с образованием струпа на 4–5-е сутки (фаза регенерации) и последующим его отхождением на 6–7-е сутки (фаза рубцевания). На месте раны образовывалась новая ткань без выраженного рубцевания.

Следовательно, у экспериментальных животных кожные аппликации гелевой субстанции, содержащей 2 и 4 % растительных экстрактов, способствовали достоверному сокращению продолжительности заживления линейных ран по сравнению с таковой у животных контрольной группы (без лечения): при применении геля 2 % – в среднем на 3,67 сут (30,82 %; $p = 0,00017$); при применении геля 4 % – на 3,79 сут (30,33 %; $p = 0,00012$). Лучший ранозаживляющий эффект от применения исследуемого геля наблюдался и по сравнению с таковым у животных, получивших лечение референтным препаратом: при применении геля 2 % – в среднем на 3,04 сут (26,01 %; $p = 0,00024$); при применении геля 4 % – на 2,98 сут (25,49 %; $p = 0,00021$).

Продолжительность репарации ран после применения препарата «Мазь календулы» практически не отличалась от продолжительности репарации ран у животных контрольной группы (разница в сроках репарации составила в среднем 0,81 сут (6,48 %; $p = 0,1676$)).


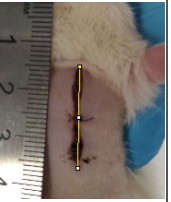

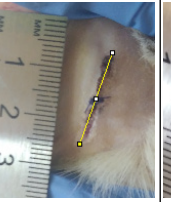
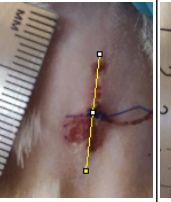

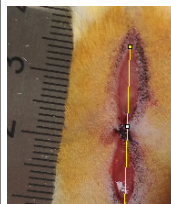
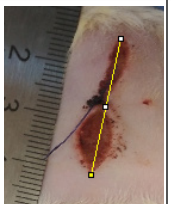
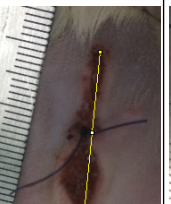
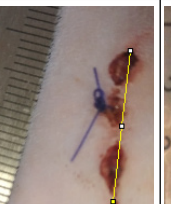

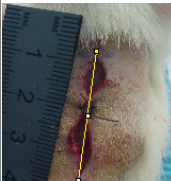
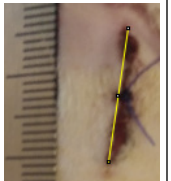
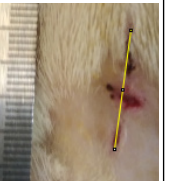
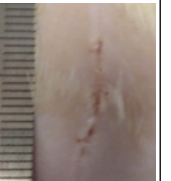

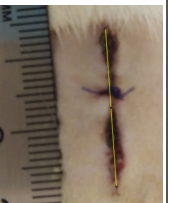
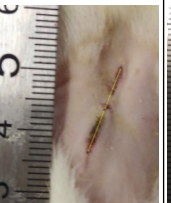
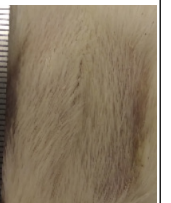
Таблица 3. Заживление полнослойных линейных ран кожи у самок

Table 3. Healing of the full-thickness linear skin wounds in female

Группа животных	Средняя длина раны, см					
	1-е сутки	3-и сутки	5-е сутки	8-е сутки	10-е сутки	12-е сутки
Контрольная						
	$2,21 \pm 0,15$	$1,93 \pm 0,05$	$2,01 \pm 0,06$	$1,80 \pm 0,13$	$1,18 \pm 0,19$	$0,31 \pm 0,15$
«Мазь календулы»						–
	$2,43 \pm 0,07$	$2,35 \pm 0,07$	$1,88 \pm 0,06$	$1,42 \pm 0,06$	$0,00 \pm 0,00$	–
Гель 2 %					–	–
	$2,53 \pm 0,17$	$1,82 \pm 0,08$	$1,49 \pm 0,06$	$0,00 \pm 0,00$	–	–
Гель 4 %					–	–
	$2,42 \pm 0,10$	$1,86 \pm 0,11$	$1,38 \pm 0,08$	$0,00 \pm 0,00$	–	–

Т а б л и ц а 4. Заживление полнослойных линейных ран кожи у самцов

T a b l e 4. Healing of the full-thickness linear skin wounds in males

Группа животных	Средняя длина раны, см					
	1-е сутки	3-и сутки	5-е сутки	8-е сутки	10-е сутки	12-е сутки
Контрольная						
	$2,63 \pm 0,08$	$2,19 \pm 0,07$	$2,41 \pm 0,13$	$1,93 \pm 0,08$	$1,65 \pm 0,20$	$0,30 \pm 0,14$
«Мазь календулы»						—
	$2,59 \pm 0,07$	$2,37 \pm 0,08$	$1,91 \pm 0,18$	$1,23 \pm 0,13$	$0,00 \pm 0,00$	—
Гель 2 %					—	—
	$2,34 \pm 0,17$	$1,91 \pm 0,10$	$1,49 \pm 0,14$	$0,00 \pm 0,00$	—	—
Гель 4 %					—	—
	$2,76 \pm 0,17$	$2,14 \pm 0,09$	$1,70 \pm 0,13$	$0,00 \pm 0,00$	—	—

Результаты продолжительности заживления полнослойных линейных ран кожи у крыс представлена в табл. 5.

Т а б л и ц а 5. Продолжительность заживления полнослойных линейных ран кожи у крыс, сут

T a b l e 5. Duration of healing of full-thickness linear skin wounds in rats, days

Группа животных	Фаза воспаления	Фаза регенерации	Фаза рубцевания	Продолжительность заживления экспериментальных ран	
				Самцы	Самки
Контрольная	1–3	4–7	12–14	$12,33 \pm 0,62$	$12,67 \pm 0,62$
«Мазь календулы»	1–2	3–8	9–10	$11,75 \pm 0,16$	$11,63 \pm 0,18$
Гель 2 %	1	4–5	6–7	$8,67 \pm 0,21$	$8,63 \pm 0,18$
Гель 4 %	1	4–5	6–7	$8,67 \pm 0,33$	$8,75 \pm 0,31$

На основании полученных результатов можно сделать вывод о том, что содержание растительных экстрактов в исследуемом геле (2 либо 4 %) незначительно влияет на его ранозаживляющую активность. Следовательно, для получения гелевой субстанции, обладающей ранозаживляющим действием, достаточно 2 % от массы геля экстрактов цветков бессмертника песчаного и листьев воробейника лекарственного в массовом соотношении 1:1.

Заклучение. На эксперыментальнай модели полнослойной линейной раны у крыс линии Wistar исследована ранозаживляющая активность гелевой субстанции на основе комплекса флавоноидов из экстрактов бессмертника песчаного и воробейника лекарственного. Установлено, что у эксперыментальных животных кожные аппликации геля, содержащего 2 и 4 % растительных экстрактов, способствовали достоверному сокращению продолжительности заживления полнослойных линейных ран по сравнению с таковой у животных контрольной группы (без лечения) в среднем на 3,67 и 3,79 сут соответственно, а у животных, лечение которых проводили референтным препаратом «Мазь календулы», – в среднем на 3,04 и 2,98 сут соответственно.

Совокупность полученных результатов позволяет сделать вывод о том, что исследуемые гели на основе экстрактов из цветков бессмертника песчаного и листьев воробейника лекарственного обладают выраженными репаративными свойствами.

Список использованных источников

1. Абаев, Ю. К. Биология заживления острой и хронической раны / Ю. К. Абаев // Мед. новости. – 2003. – № 6. – С. 3–10.
2. Mercandetti, M. Wound healing, healing and repair [Electronic resource] / M. Mercandetti. – Mode of access: <https://emedicine.medscape.com/article/1298129-overview>. – Date of access: 11.10.2021.
3. Машковский, М. Д. Лекарственные средства / М. Д. Машковский. – 16-е изд., перераб., испр. и доп. – М. : Новая волна, 2012. – 1216 с.
4. Sudsai, T. Wound healing property of isolated compounds from *Boesen bergia* kingie rhizomes / T. Sudsai, C. Wattanapiromsakul, S. Tewtrakul // J. Ethnopharmacol. – 2016. – Vol. 184. – P. 42–48. <https://doi.org/10.1016/j.jep.2016.03.001>
5. Kim, B. *Eruca sativa* and its flavonoid components, quercetin and isorhamnetin, improve skin barrier function by activation of peroxisome proliferator-activated receptor (PPAR)- α and suppression of inflammatory cytokines / B. Kim, Y. E. Choi, H. S. Kim // Phytother. Res. – 2014. – Vol. 28, N 9. – P. 1359–1366. <https://doi.org/10.1002/ptr.5138>
6. Regulation of late cornified envelope genes relevant to psoriasis risk by plant-derived cyaniding / H. R. Austin [et al.] // Biochem. Biophys. Res. Commun. – 2014. – Vol. 443, N 4. – P. 1275–1279. <https://doi.org/10.1016/j.bbrc.2013.12.128>
7. Шубина, В. С. Мишени действия флавоноидов при регенерации кожи / В. С. Шубина, Ю. В. Шаталин // Рецепторы и внутриклеточная сигнализация : сб. ст. : в 2 т. / под ред. В. П. Зинченко, А. В. Бережнова. – Пушино, 2015. – Т. 2. – С. 717–722.
8. Topical isoflavones provide effective photoprotection to skin / J. Y. Lin [et al.] // Photodermatol. Photoimmunol. Photomed. – 2008. – Vol. 24, N 2. – P. 61–66. <https://doi.org/10.1111/j.1600-0781.2008.00329.x>
9. Photochemoprotective effect of *Calluna vulgaris* extract on skin exposed to multiple doses of ultraviolet B in SKH-1 hairless mice / E. D. Olteanu [et al.] // J. Environ. Pathol. Toxicol. Oncol. – 2012. – Vol. 31, N 3. – P. 233–243. <https://doi.org/10.1615/jenvironpatholtoxicoloncol.v31.i3.50>
10. Active ingredients against human epidermal aging / M. Lorencini [et al.] // Ageing Res. Rev. – 2014. – Vol. 15. – P. 100–115. <https://doi.org/10.1016/j.arr.2014.03.002>
11. Quercetin inhibits radiation-induced skin fibrosis / H. Jason [et al.] // Rad. Res. – 2013. – Vol. 180, N 2. – P. 205–215. <https://doi.org/10.1667/rr3237.1>
12. The effect of *Lithospermum officinale*, silver sulfadiazine and alpha ointments in healing of burn wound injuries in rat / Z. M. Amiri [et al.] // World J. Plast. Surg. – 2017. – Vol. 6, N 3. – P. 313–318.
13. Phytochemical screening and wound healing activity of *Telephium imperati* (L.) in rats / R. Nejari [et al.] // South African J. Botany. – 2019. – Vol. 123. – P. 147–151. <https://doi.org/10.1016/j.sajb.2019.03.023>
14. Олифирова, О. С. Значение антиоксидантов и гипербарической оксигенации в лечении ожоговых ран / О. С. Олифирова, А. А. Козка // Новости хирургии. – 2017. – Т. 25, № 2. – С. 148–154.
15. Evaluation of burn wound healing potential of aqueous extract of *Morus alba* based cream in rats / N. Bhatia [et al.] // J. Phytopharmacol. – 2014. – Vol. 3, N 6. – P. 378–383.
16. Шубина, В. С. Влияние липосомных препаратов на основе комплексов таксифолина с металлами переменной валентности на регенерацию кожи при химическом ожоге / В. С. Шубина, Ю. В. Шаталин // Цитология. – 2012. – Т. 54, № 3. – С. 251–260.
17. Шубина, В. С. Регенерация кожи после химического ожога в присутствии препаратов на основе производных таксифолина / В. С. Шубина, Ю. В. Шаталин // Клеточные технологии в биологии и медицине. – 2012. – № 3. – С. 160–166.
18. Черняков, А. В. Профилактика и лечение патологических рубцов в хирургической практике / А. В. Черняков // Хирургия. – 2017. – № 28. – С. 2063–2068.
19. Wound healing effect of naringin gel in alloxan induced diabetic mice / M. E. Okur [et al.] // Ankara Universitesi Eczacilik Fakultesi Dergisi. – 2020. – Vol. 44, N 3. – P. 397–414. <https://doi.org/10.33483/jfpau.742224>
20. Lodhi, S. Wound healing effect of flavonoid rich fraction and luteolin isolated from *Martynia annua* Linn. on streptozotocin induced diabetic rats / S. Lodhi, A. K. Singhai // Asian Pacif. J. Tropic. Med. – 2013. – Vol. 6, N 4. – P. 253–259. [https://doi.org/10.1016/s1995-7645\(13\)60053-x](https://doi.org/10.1016/s1995-7645(13)60053-x)

21. Wound healing effect of kaempferol in diabetic and nondiabetic rats / Y. Özyay [et al.] // *J. Surg. Res.* – 2019. – Vol. 233. – P. 284–296. <https://doi.org/10.1016/j.jss.2018.08.009>
22. Use of flavonoids in manufacturing compositions for wound healing [Electronic resource] / US 10376488 B2. Patents. google.com. – Mode of access: <https://patentimages.storage.googleapis.com/09/17/26/38b18e4fca1753/US10376488.pdf>. – Date of access: 11.10.2021.
23. Stimulation of neuroregeneration by flavonoid glycosides [Electronic resource] / WO2012/047763 A2. – Patents. google.com. – Mode of access: <https://patentimages.storage.googleapis.com/d6/56/fa/a0aa6fa59f4816/WO2012047763A2.pdf>. – Date of access: 11.10.2021.
24. Условия экстракции и идентификации флавоноидов, стимулирующих регенерацию тканей / Е. В. Феськова [и др.] // *Тр. БГТУ. Сер. 2. Химические технологии, биотехнологии, геоэкология.* – 2019. – № 1. – С. 49–53.
25. Адамцевич, Н. Ю. Извлечение флавоноидов из воробейника лекарственного (*Lithospermum officinale* L.) и цмина песчаного (*Helichrysum arenarium* L.) / Н. Ю. Адамцевич, Е. В. Феськова, В. С. Болтовский // *Тр. БГТУ. Сер. 2. Химические технологии, биотехнологии, геоэкология.* – Минск, 2020. – № 1. – С. 93–97.
26. Экстракция флавоноидов из листьев воробейника лекарственного *Lithospermum officinale* L. (Boraginaceae) с использованием СВЧ-энергии / Н. Ю. Адамцевич [и др.] // *Химия раст. сырья.* – 2021. – № 1. – С. 85–92.
27. Адамцевич, Н. Ю. Экстракция флавоноидов из цветков бессмертника песчаного (*Helichrysum arenarium* L.) / Н. Ю. Адамцевич, В. С. Болтовский, В. В. Титок // *Биотехнология: взгляд в будущее : материалы VII Междунар. науч.-техн. конф., Ставрополь, 22–23 апреля 2021 г. / отв. ред. В. Н. Мажаров.* – Ставрополь, 2021. – Ч. 1. – С. 4–7.
28. Адамцевич, Н. Ю. Влияние параметров экстракции на выход флавоноидов из листьев воробейника лекарственного (*Lithospermum officinale* L.) / Н. Ю. Адамцевич, В. С. Болтовский, В. В. Титок // *Вест. Нац. акад. наук Беларуси. Сер. биол. наук.* – 2020. – Т. 65, № 4. – С. 402–411.
29. Кушина, И. В. Календула – популярное лекарственное и декоративное растение / И. В. Кушина, М. Ю. Карпухин // *Аграрное образование и наука.* – 2019. – № 3. – С. 12–17.
30. Устройство, оборудование и содержание экспериментально-биологических клиник (вивариев). Санитарные правила и нормы 2.1.2.12-18–2006. – Утвержден 31.10.2006. – М-во здравоохранения Респ. Беларусь, 2006.
31. Принципы надлежащей лабораторной практики. Межгосударственный стандарт ГОСТ 33044-2014. – Введ. 01.08.2015. – М. : Стандартинформ, 2015. – 12 с.

References

1. Abaev Yu. K. Biology of acute and chronic wound healing. *Meditinskie novosti* [Medical news], 2003, no. 3, pp. 3–10 (in Russian).
2. Mercandetti M. *Wound healing, healing and repair.* Available at: <https://emedicine.medscape.com/article/1298129-overview> (accessed 11.10.2021).
3. Mashkovskii M. D. *Medicines.* Moscow, Novaya volna Publ., 2012. 1216 p. (in Russian).
4. Sudsai T., Wattanapiromsakul C., Tewtrakul S. Wound healing property of isolated compounds from *Boesen bergia* kingie rhizomes. *Journal of Ethnopharmacology*, 2016, vol. 184, pp. 42–48. <https://doi.org/10.1016/j.jep.2016.03.001>
5. Kim B., Choi Y. E., Kim H. S. *Eruca sativa* and its flavonoid components, quercetin and isorhamnetin, improve skin barrier function by activation of peroxisome proliferator-activated receptor (PPAR)- α and suppression of inflammatory cytokines. *Phytotherapy Research*, 2014, vol. 28, no. 9, pp. 1359–1366. <https://doi.org/10.1002/ptr.5138>
6. Austin H. R., Hoss E., Batie S. F., Moffet E. W., Jurutka P. W., Haussler M. R., Whitfield G. K. Regulation of late cornified envelope genes relevant to psoriasis risk by plant-derived cyaniding. *Biochemical and Biophysical Research Communications*, 2014, vol. 443, no. 4, pp. 1275–1279. <https://doi.org/10.1016/j.bbrc.2013.12.128>
7. Shubina V. S., Shatalin Yu. V. Targets of the action of flavonoids in skin regeneration. *Retseptory i vnutrikletchnaya signalizatsiya: sbornik statei. Tom 2* [Receptors and intracellular signaling: a collection of articles. Volume 2]. Pushchino, 2015, pp. 717–722 (in Russian).
8. Lin J. Y., Tournas J. A., Burch J. A., Monteiro-Riviere N. A., Zielinski J. Topical isoflavones provide effective photoprotection to skin. *Photodermatology, Photoimmunology and Photomedicine*, 2008, vol. 24, no. 2, pp. 61–66. <https://doi.org/10.1111/j.1600-0781.2008.00329.x>
9. Olteanu E. D., Filip A., Clichici S., Daicovicu D., Achim M., Postescu I., Bolfa P., Bolojan L., Vlase L., Muresan A. Photochemoprotective effect of *Calluna vulgaris* extract on skin exposed to multiple doses of ultraviolet B in SKH-1 hairless mice. *Journal of Environmental Pathology, Toxicology and Oncology*, 2012, vol. 31, no. 3, pp. 233–243. <https://doi.org/10.1615/jenviropatholtoxcolonc.v31i3.50>
10. Lorencini M., Brohem C. A., Dieamant G. C., Zanchin N. I., Maibach H. I. Active ingredients against human epidermal aging. *Ageing Research Reviews*, 2014, vol. 15, pp. 100–115. <https://doi.org/10.1016/j.arr.2014.03.002>
11. Horton J. A., Li F., Chung E. J., Hudak K., White A., Krausz K., Gonzalez F., Citrin D. Quercetin inhibits radiation-induced skin fibrosis. *Radiation Research*, 2013, vol. 180, no. 2, pp. 205–215. <https://doi.org/10.1667/rr3237.1>
12. Amiri Z. M., Tanideh N., Seddighi A., Mokhtari M., Amini M., Partovi A. S., Manafi A., Hashemi S. S., Mehrabani D. The effect of *Lithospermum officinale*, silver sulfadiazine and alpha ointments in healing of burn wound injuries in rat. *World Journal of Plastic Surgery*, 2017, vol. 6, no. 3, pp. 313–318.

13. Nejari R., Benabbes M., Amrani M., Meddah B., Bouatia M., Taoufik J. Phytochemical screening and wound healing activity of *Telephium imperati* (L.) in rats. *South African Journal of Botany*, 2019, vol. 123, pp. 147–151. <https://doi.org/10.1016/j.sajb.2019.03.023>
14. Olifirova O. S., Kozka A. A. The value of antioxidants and hyperbaric oxygenation in the treatment of burn wounds. *Novosti khirurgii = Surgery news*, 2017, vol. 25, no. 2, pp. 148–154 (in Russian).
15. Bhatia N., Singh A., Sharma R., Singh A., Soni V., Singh G., Bajaj J., Dhawan R., Singh B. Evaluation of burn wound healing potential of aqueous extract of *Morus alba* based cream in rats. *Journal of Phytopharmacology*, 2014, vol. 3, no. 6, pp. 378–383.
16. Shubina V. S., Shatalin Yu. V. Effect of liposomal preparations based on taxifolin complexes with variable valence metals on skin regeneration in case of chemical burns. *Tsitologiya = Cytology*, 2012, vol. 54, no. 3, pp. 251–260 (in Russian).
17. Shubina V. S., Shatalin Yu. V. Skin regeneration after a chemical burn in the presence of drugs based on taxifolin derivatives. *Kletochnye tekhnologii v biologii i meditsine = Cell technologies in biology and medicine*, 2012, no. 3, pp. 160–166 (in Russian).
18. Chernyakov A. V. Prevention and treatment of pathological scars in surgical practice. *Khirurgiya = Surgery*, 2017, no. 28, pp. 2063–2068 (in Russian).
19. Okur M. E., Şakul A. A., Ayla Ş., Karadağ A. E., Şenyüz C. Ş., Batur Ş. [et al.]. Wound healing effect of naringin gel in alloxan induced diabetic mice. *Ankara Üniversitesi Eczacılık Fakültesi Dergisi*, 2020, vol. 44, no. 3, pp. 397–414. <https://doi.org/10.33483/jfpau.742224>
20. Lodhi S., Singhai A. K. Wound healing effect of flavonoid rich fraction and luteolin isolated from *Martynia annua* Linn. on streptozotocin induced diabetic rats. *Asian Pacific Journal of Tropical Medicine*, 2013, vol. 6, no. 4, pp. 253–259. [https://doi.org/10.1016/s1995-7645\(13\)60053-x](https://doi.org/10.1016/s1995-7645(13)60053-x)
21. Özay Y., Güzel S., Yumrutaş Ö., Pehlivanoglu B., Erdoğan I. H., Yildirim Z., Türk B. A., Darcan S. Wound healing effect of kaempferol in diabetic and nondiabetic rats. *Journal of Surgical Research*, 2019, vol. 233, pp. 284–296. <https://doi.org/10.1016/j.jss.2018.08.009>
22. *Use of flavonoids in manufacturing compositions for wound healing. US 10376488 B2*. Available at: <https://patentimages.storage.googleapis.com/09/17/26/38b18e4fca1753/US10376488.pdf> (accessed 11.10.2021).
23. *Stimulation of neuroregeneration by flavonoid glycosides. WO2012/047763 A2*. Available at: <https://patentimages.storage.googleapis.com/d6/56/fa/a0aa6fa59f4816/WO2012047763A2.pdf> (accessed 11.10.2021).
24. Fes'kova E. V., Leont'ev V. N., Ignatovets O. S., Adamtsevich N. Yu., Besarab A. Yu. Extraction conditions and identification of flavonoids which stimulate tissue regeneration. *Trudy BGTU. Seriya 2: Khimicheskie tekhnologii, biotekhnologiya, geokologiya* [Proceedings of BSTU. Series 2. Chemical engineering, biotechnologies, geoecology], 2019, no. 1, pp. 49–53 (in Russian).
25. Adamtsevich N. Yu., Fes'kova E. V., Boltovskii V. S. Extraction of flavonoids from littlewale (*Lithospermum officinale* L.) and everlasting (*Helichrysum arenarium* L.). *Trudy BGTU. Seriya 2: Khimicheskie tekhnologii, biotekhnologiya, geokologiya* [Proceedings of BSTU. Series 2. Chemical engineering, biotechnologies, geoecology], 2020, no. 1, pp. 93–97 (in Russian).
26. Adamtsevich N. Yu., Fes'kova E. V., Boltovskii V. S., Titok V. V. Extraction of flavonoids from the leaves of the littlewale *Lithospermum officinale* L. (*Boraginaceae*) using microwave energy. *Khimiya rastitel'nogo syr'ya* [Chemistry of plant], 2021, no. 1, pp. 85–92 (in Russian).
27. Adamtsevich N. Yu., Boltovsky V. S., Titok V. V. Extraction of flavonoids from epy flowers of the *Helichrysum arenarium* L. *Biotekhnologiya: vzglyad v budushchee: materialy 7 Mezhdunarodnoi nauchno-tekhnicheskoi konferentsii (Stavropol', 22–23 aprelya 2021 goda). Chast' 1* [Biotechnology: A Look into the Future: Proceedings of the 7th International scientific and technical conference (Stavropol, April 22–23, 2021). Part 1]. Stavropol, 2021, pp. 4–7 (in Russian).
28. Adamtsevich N. Yu., Boltovskii V. S., Titok V. V. The influence of extraction parameters on the output of flavonoids from littlewale (*Lithospermum officinale* L.). *Vesti Natsyonal'nai akademii navuk Belarusi. Seriya biyalagichnykh navuk = Proceedings of the National Academy of Sciences of Belarus. Biological series*, 2020, vol. 65, no. 4, pp. 402–411 (in Russian).
29. Kushina, I. V., Karpukhin M. Yu. Calendula is a popular medicinal and ornamental plant. *Agrarnoe obrazovanie i nauka = Agricultural education and science*, 2019, no. 3, pp. 12–17 (in Russian).
30. *Arrangement, equipment and maintenance of experimental biological clinics (vivariums). Sanitary rules and regulations 2.1.2.12-18-2006* (in Russian).
31. *Principles of Good Laboratory Practice. Interstate standard 33044-2014*. Moscow, Standartinfrom Publ., 2015. 12 p. (in Russian).

Информация об авторах

Адамцевич Наталья Юрьевна – ассистент. Белорусский государственный технологический университет (ул. Свердлова, 13а, 220006, г. Минск, Республика Беларусь). E-mail: natalia.adamtsevich@mail.ru

Феськова Елена Владимировна – канд. техн. наук, ст. науч. сотрудник. Белорусский государственный технологический университет (ул. Свердлова, 13а, 220006, г. Минск, Республика Беларусь). E-mail: lena.feskova@mail.ru

Information about the authors

Natallia Yu. Adamtsevich – Assistant. Belarusian State Technological University (13a, Sverdlov Str., 220006, Minsk, Republic of Belarus). E-mail: natalia.adamtsevich@mail.ru

Alena V. Feskova – Ph. D. (Engineering), Senior Researcher. Belarusian State Technological University (13a, Sverdlov Str., 220006, Minsk, Republic of Belarus). E-mail: lena.feskova@mail.ru

Леонтьев Виктор Николаевич – канд. хим. наук, доцент, заведующий кафедрой. Белорусский государственный технологический университет (ул. Свердлова, 13а, 220006, г. Минск, Республика Беларусь). E-mail: leontiev@belstu.by

Жаворонок Ирина Петровна – канд. биол. наук, ст. науч. сотрудник. Институт физиологии НАН Беларуси (ул. Академическая, 28, 220072, г. Минск, Республика Беларусь). E-mail: iri8308@yandex.ru.

Ерофеева Анна-Мария Вадимовна – мл. науч. сотрудник. Институт физиологии НАН Беларуси (ул. Академическая, 28, 220072, г. Минск, Республика Беларусь). E-mail: amyerofeyeva@zoho.eu.

Маньковская Светлана Владимировна – канд. мед. наук, доцент, заместитель директора. Институт физиологии НАН Беларуси (ул. Академическая, 28, 220072, г. Минск, Республика Беларусь). E-mail: mankovskaya_svet@mail.ru

Титок Владимир Владимирович – член-корреспондент, д-р биол. наук, доцент, директор. Центральный ботанический сад НАН Беларуси (ул. Сурганова, 2в, 220012, г. Минск, Республика Беларусь). E-mail: V.Titok@cbg.org.by

Viktor N. Leontiev – Ph. D. (Chem.), Associate Professor, Head of the Department. Belarusian State Technological University (13a, Sverdlov Str., 220006, Minsk, Republic of Belarus). E-mail: leontiev@belstu.by

Irina P. Zhavoronok – Ph. D. (Biol.), Senior Researcher. Institute of Physiology of the National Academy of Sciences of Belarus (28, Akademicheskaya Str., 220072, Minsk, Republic of Belarus). E-mail: iri8308@yandex.ru

Anna-Maria V. Yerofeyeva – Junior Researcher. Institute of Physiology of the National Academy of Sciences of Belarus (28, Akademicheskaya Str., 220072, Minsk, Republic of Belarus). E-mail: amyerofeyeva@zoho.eu

Svetlana V. Mankovskaya – Ph. D. (Med.), Associate Professor, Deputy Director. Institute of Physiology of the National Academy of Sciences of Belarus (28, Akademicheskaya Str., 220072, Minsk, Republic of Belarus). E-mail: mankovskaya_svet@mail.ru

Vladimir V. Titok – Corresponding Member, D. Sc. (Biol.), Associate Professor, Director. Central Botanical Garden of the National Academy of Sciences of Belarus (2v, Surganov Str., 220012, Minsk, Republic of Belarus). E-mail: V.Titok@cbg.org.by